LCD-Code-Nr.: 13978

Labrador Club Deutschland e.V.

Röntgenuntersuchung auf Ellenbogendysplasie (ED) und sekundäre Arthrosen

Name des Hundes LEYLA VON DER HOHEN REUTE

Zb.-Nr. VDH/LCD 13/U 1675 gew. am 24.11.13

Vater MALLORN'S DIAMONDS ARE FOREVER

Mutter AKIRA VON DER HOHEN REUTE

Eigentümer MEIERSHOFER ELFRIEDE

HOHE REUTE 8, 86465 HERETSRIED

Chip-Nr.: 276093410301675

☐ Rüde ☒ Hündin

Die Formulare sind an folgende Adresse zu senden:

LCD-Geschäftsstelle
Overhagenweg 4, 48653 Coesfeld

Den Formularen fügen Sie entweder die Röntgenaufnahmen bei oder laden diese digital über die Firma VetZ hoch.

Bestätigung des Tierarztes:

☒ Die Ahnentafel wurde vor der Röntgenaufnahme vorgelegt. Die ED-Untersuchung ist in dieser vermerkt.

☒ Die Chip-Nr. des Hundes wurde anhand der Ahnentafel überprüft.

23.01.2015
Datum der Röntgenaufnahme

Unterschrift und Stempel des Tierarztes

Bestätigung des Hundeeigentümers:

Der Eigentümer des o.g. Hundes bestätigt mit seiner Unterschrift, dass der Hund bis zum Zeitpunkt des Röntgens am Ellenbogengelenk nicht operiert wurde und erklärt sich widerruflich mit der Veröffentlichung und statistischen Auswertung des ED-Befundes einverstanden. Mit Einsendung wird die Röntgenaufnahme Eigentum des LCD.

Meiershofer. E
Unterschrift des Eigentümers

Hinweise für den Röntgenarzt

Anforderungen an Röntgenaufnahmen für offizielle Gutachten des Labrador Club Deutschland e.V.

1. Die Röntgenuntersuchung der Ellenbogengelenke darf frühestens nach Vollendung des 12. Lebensmonats durchgeführt werden, d.h. in der Regel im Zusammenhang mit der HD-Untersuchung.
2. Bei klinischen Beschwerden kann eine Untersuchung aber auch erheblich früher notwendig werden. Ein negativer Befund erfordert dann allerdings eine spätere Nachuntersuchung wie unter 1).
3. Es müssen Röntgenaufnahmen von beiden Ellenbogen angefertigt werden.
4. Seitliche Position (ML) in abgebeugter Haltung, damit der Proc. anconeus freiliegt (s. Skizze = 15% Pronation)
5. Auf der Brust liegend mit nach vorn gestreckten Beinen (AP). Dabei ist auf eine Lagerung zu achten, bei der der mediale Gelenkspalt nicht überlagert wird.
6. Die Röntgenaufnahmen in der Größe von max. 18 x 24 cm müssen von hoher technischer Qualität sein, damit auch Ansätze von Osteophyten und Sklerosierungen erkennbar sind. Dazu sollen die Gelenke direkt auf die Röntgenplatte gelagert werden - ohne Raster!
7. **Kennzeichnung der Röntgenaufnahmen:**
   a) Name des Hundes
   b) LCD-Code-Nummer
   c) Chipnummer
   d) Wurfdatum und Geschlecht
   c) Datum der Röntgenaufnahmen und Seitenmarkierungen!

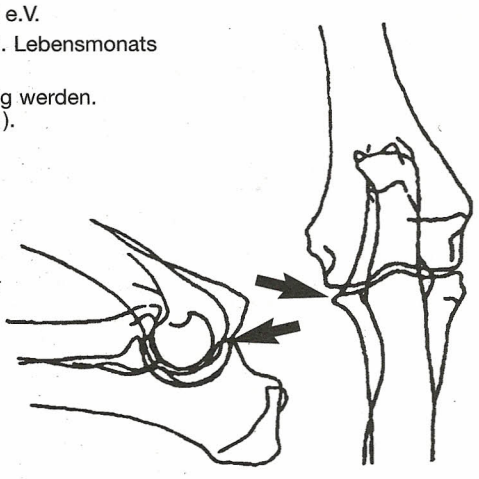

Gutachten der Beurteilungsstelle

ELLENBOGEN	ED-GRAD 0	ED-GRAD I	ED-GRAD II	ED-GRAD III	BEURTEILUNG ABGELEHNT WEGEN
RECHTS	X				☐ mangelhafter Lagerung
LINKS	X				☐ mangelhafter technischer Qualität
Verdacht auf	☐ FCP	☐ OCD	☐ IPA	☐ Arthrosegrad:	

Bemerkungen:

2.02.2015
Datum

Gutachter

Der LCD ist Mitglied im Verband für das Deutsche Hundewesen e.V. VDH der Fédération Cynologique Internationale FCI und des JGHV

Eigentümer: weiß; Zuchtbuchstelle: gelb; Beurteilungsstelle: rosa

134740